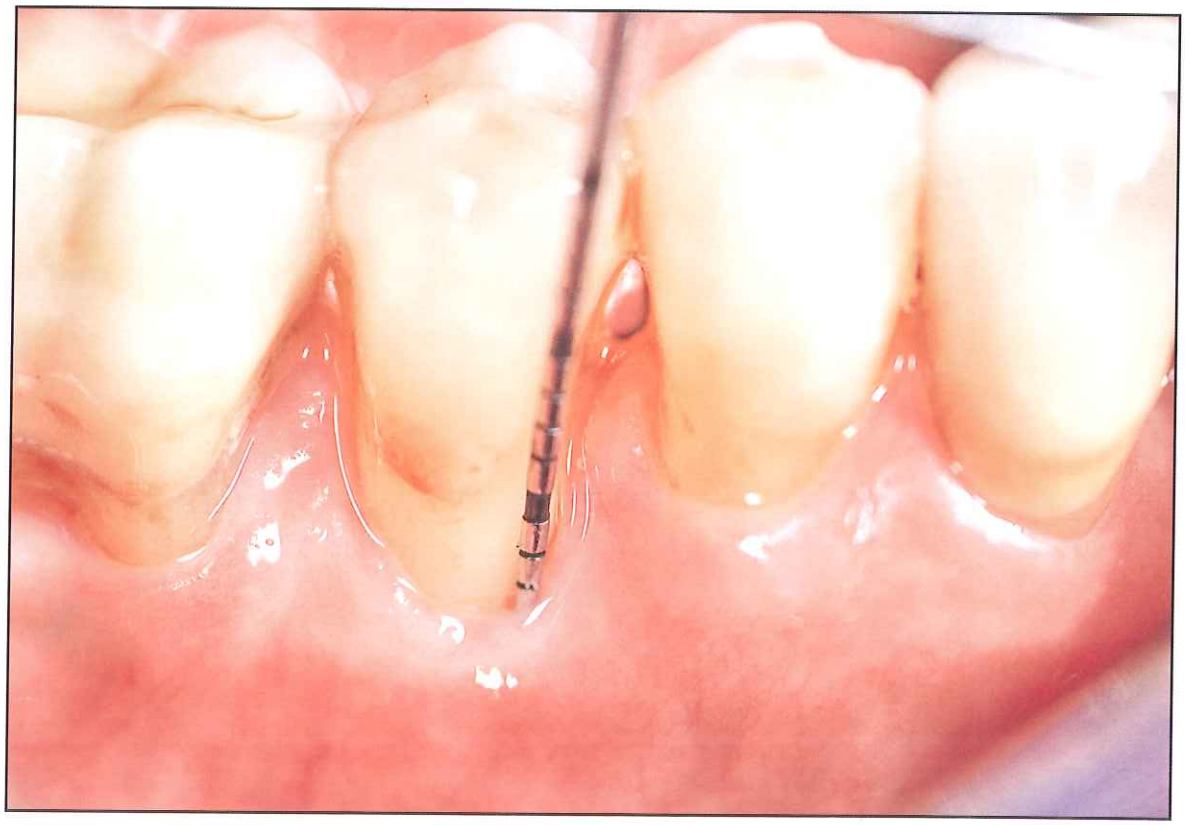

Tratamiento de los abscesos periodontales agudos mediante un abordaje de descontaminación del biofilm: Estudio del caso

Giovanpaolo Pini-Prato, MD, DDS, PhD[1]
Cristina Magnani, DDS[1]
Roberto Rotundo, DDS[2]

El objetivo de este estudio preliminar fue demostrar el efecto del tratamiento mediante el método de descontaminación del biofilm en los abscesos periodontales agudos. Los casos clínicos que presentaban una periodontitis aguda fueron tratados mediante un material descontaminante de tejido oral con una mezcla acuosa concentrada de ácidos hidroximetoxibenceno y hidroxibencenosulfónico y ácido sulfúrico. El material fue colocado en la bolsa de la superficie radicular y se dejó ahí durante 30 segundos. No se realizó ninguna instrumentación antes del tratamiento. No se usaron antibióticos sistémicos ni locales en ninguno de los casos. Se realizó un cuestionario a cada paciente para conocer su grado de dolor/incomodidad durante la administración del material. Todos los casos tratados sanaron bien y muy rápidamente. Las infecciones se resolvieron con rapidez y sin complicaciones, y las bolsas asociadas a la recesión del tejido marginal también se redujeron. El dolor momentáneo tras la introducción del material fue generalmente bien tolerado en los casos tratados de forma no quirúrgica y desapareció completamente después de unos pocos segundos. El abordaje de descontaminación del biofilm parece ser una técnica muy prometedora para el tratamiento del absceso periodontal agudo. La aplicación local de este material evita el uso de antibióticos sistémicos o locales.

(Rev. Inter. de Odontología Restauradora y Periodoncia 2016;146-156)

[1]Consulta privada, Florencia, Italia.
[2] Profesor honorario, Eastman Dental Institute, University College de Londres, Reino Unido.

Correspondencia: Prof. Giovanpaolo Pini-Prato, Viale Matteotti 11, 50121, Florence, Italy.
Correo electrónico: gpinipr@tin.it

En una gran variedad de infecciones humanas, como otitis media, infecciones musculoesqueléticas, fascitis necrotizante, infecciones del tracto biliar, osteomielitis, prostatitis bacteriana, endocarditis de válvula nativa, fibrosis quística y neumonía, hay involucrado un sistema ecológico denominado biofilm. La caries dental y la periodontitis son enfermedades infecciosas causadas por la placa bacteriana.[1] Un biofilm es cualquier grupo de microorganismos incrustados en una matriz autoproducida de sustancia polimérica extracelular (EPS) compuesto de ADN extracelular, proteínas y polisacáridos. Los biofilms pueden formarse en superficies vivas y no vivas y puede ser frecuentes en escenarios naturales, industriales y hospitalarios.[1] Las células microbianas que crecen en un biofilm son fisiológicamente diferentes de las células planctónicas del mismo organismo, que, por el contrario, son celdas individuales que flotan o nadan en un medio líquido.

Se puede encontrar placa bacteriana en la superficie de todos los tejidos duros y blandos de la boca. El biofilm comienza a formarse cuando un microorganismo se adhiere a una superficie dura en un ambiente húmedo, como un diente, a través de una interacción química. El microbio empieza

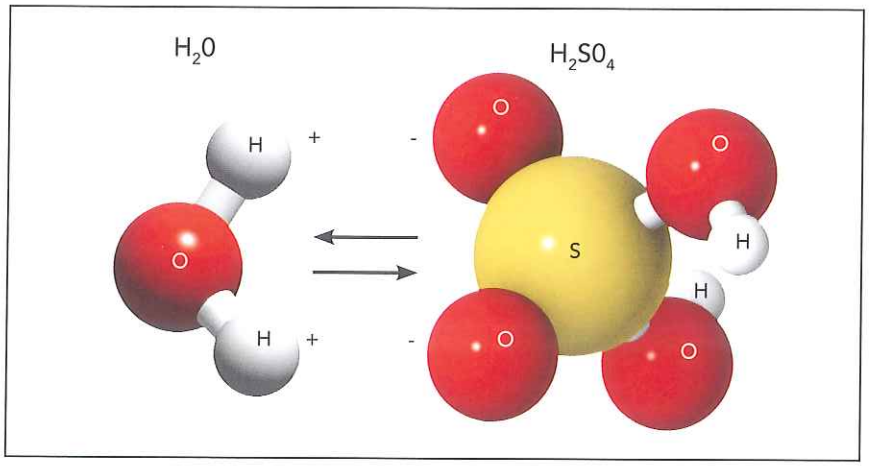

Figura 1 *Interacción entre un grupo de sulfatos y las moléculas de agua. Un grupo de sulfatos tiene una fuerte carga superficial negativa, mientras que las moléculas de agua muestran una superficie cargada positivamente en un lado. Un grupo de sulfatos tiende a hacer coincidir su amplia superficie negativa con las muchas superficies positivas de las moléculas de agua (enlace de hidrógeno).*

a reproducirse y al mismo tiempo recluta a otros microbios de la zona para que se adhieran a la misma superficie. Los microbios siguen reproduciéndose y en un momento dado empiezan a secretar conjuntamente un material polisacárido conocido como matriz extracelular. La matriz se desarrolla como una capa de forma irregular formada por un gel acuoso de polisacáridos. La matriz está poblada por varias especies de microbios, que crecen en grupos o colonias dentro del gel. Las bacterias que viven en el biofilm pueden ser activas y ajustar su metabolismo para trabajar bien en la matriz. A veces entran en una especie de hibernación, un estado persistente, en el que se vuelven resistentes a la acción de muchos agentes antimicrobianos; de hecho, las vías metabólicas de la bacteria deben estar activas para que estos agentes antimicrobianos tengan efecto sobre ellas.[2]

El tratamiento de enfermedades periodontales se basa generalmente en una higiene bucal y el desbridamiento radicular. La administración de antibióticos locales y sistémicos puede utilizarse como terapia adyuvante para reducir o eliminar los microbios debidos al carácter infeccioso de la periodontitis.

Hay diferentes abordajes de terapia localizada, como enjuagues bucales, irrigaciones subgingivales o sistemas de administración controlada, pero su eficacia es cuestionable. Las soluciones de irrigación con agentes no sustanciales inicialmente alcanzan la concentración activa de la bolsa de destino, pero el flujo del fluido crevicular elimina rápidamente el medicamento del área de acción.[3] Por otra parte, los medicamentos principales, como la clorhexidina y la tetraciclina, tienen una actividad antibacteriana eficaz, pero sus limitaciones en cuanto al volumen de almacenamiento reducen la duración de los efectos antimicrobianos.[4] Los sistemas de administración controlada de fármacos se han desarrollado para llegar a la zona de acción (bolsas periodontales) y mantener una concentración eficaz durante el período de tiempo suficiente para producir el efecto deseado.[4] El empleo de fibras de tetraciclina como complemento a la terapia mecánica en el tratamiento de bolsas periodontales ha arrojado resultados favorables con la disminución de patógenos periodontales, la reducción de sangrado en la exploración y el aumento de los niveles de adhesión en la exploración. [5,6]Sin embargo, la disponibilidad de este fármaco en el mercado actualmente es limitada.

La investigación farmacológica reciente sobre el tratamiento de las enfermedades inducidas por biofilm ha pasado de centrarse en el efecto antimicrobiano al efecto de las sustancias que destruyen el biofilm para que las bacterias no puedan sobrevivir.

Una solución de ácido sulfúrico/sulfónico (HYBENX, EPIEN

Medical) presenta características propias de los desecantes de contacto porque contiene mezclas concentradas de ácidos sulfúrico/sulfónico, los cuales tienen una fuerte afinidad por el agua. De hecho, estos componentes (como el líquido o el gel) contienen una mezcla acuosa concentrada de ácido hidroxibencenosulfónico (37%), ácidos hidroximetoxibencenos (23%), ácido sulfúrico (28%) y agua (12%). Los hidroxibencenos son queratolíticos, mientras que el grupo de sulfonatos y el ácido sulfúrico son higroscópicos y desnaturalizantes. El líquido y el gel tienen las mismas concentraciones. La acción química se debe a la interacción entre el grupo de sulfatos y las moléculas de agua. De hecho, el grupo de sulfatos tiene una estructura polar interna, con átomos de oxígeno en la superficie exterior del grupo con una fuerte carga negativa superficial (figura 1). La estructura de las moléculas de agua también tiene una polaridad significativa, lo que les da una superficie con carga negativa por un lado y una superficie con carga positiva por el otro (figura 1). Un grupo de sulfatos tiende a compensar su gran superficie negativa con las muchas superficies positivas de las moléculas de agua. Las moléculas de agua quedan adheridas de forma reversible a una superficie de sulfato a través de una interacción electrostática conocida como enlace de hidrógeno, donde la carga positiva sobre la superficie de los átomos de hidrógeno de la molécula de agua es atraída por la carga negativa de la superficie de un grupo de átomos de oxígeno (figura 1).[7]

Debido a su estructura química, el material es capaz de desnaturalizar la matriz del biofilm mediante una potente acción desecante. La desecación del biofilm está causada por la rápida sustracción de agua de la matriz a causa de los ácidos sulfónicos y sulfúricos, que coagulan y contraen la matriz y los microbios. El material del biofilm se precipita, se contrae y se separa de la superficie radicular. Esta acción facilita la remoción de la placa dental, lo que permite eliminar la placa de microbios.[8]

El descontaminante de tejido oral también se ha utilizado en el tratamiento de la estomatitis aftosa recurrente (EAR), y un ensayo clínico aleatorizado y controlado concluyó que es seguro y que reduce de manera efectiva los síntomas dolorosos de la EAR.[9] Este resultado se debe a la acción del material, que crea una capa protectora de restos de tejido coagulado en la superficie de la úlcera, lo cual reduce el dolor y las molestias del paciente.

El objetivo de este estudio piloto fue demostrar, mediante informes de casos clínicos, el efecto del tratamiento de descontaminación del biofilm en los abscesos periodontales agudos para evitar así el uso de antibióticos sistémicos o locales.

Informes de casos

Los pacientes que presentaban periodontitis aguda fueron tratados con el descontaminante de tejido oral aprobado como producto sanitario de clase CE por el Ministerio de Salud italiano (núm. 483768) el 7 de febrero del 2012. Todos los participantes en el ensayo fueron informados de la naturaleza, los riesgos potenciales y los beneficios de su participación en el estudio. Los pacientes firmaron su consentimiento informado de conformidad con la Declaración de Helsinki de 1975, revisada en el 2000.

Caso 1

Un hombre de 65 años, bajo tratamiento periodontal y revisión cada 4 meses durante 23 años en consulta privada (GPP) con buenos resultados y un control de la placa adecuado, tuvo episodios recurrentes de periodontitis, que se trataron mediante raspado y alisado radicular con y sin cirugía de colgajo.

Tras 24 años del primer tratamiento, el paciente acudió a la consulta con un absceso periodontal agudo en el segundo premolar mandibular con sangrado, dolor, inflamación y una profundidad de sondaje de 7 mm asociada con una movilidad dentaria moderada y la función masticatoria deteriorada (figura 2a). No se usó ni instrumentación mecánica ni se administró anestesia local. Se administraron aproximadamente 0,5 ml de HYBENX mediante una jeringa con cánula de punta roma, la cual se colocó de forma intrasulcular en la zona vestibular y se dejó en la bolsa durante 30 segundos (figura

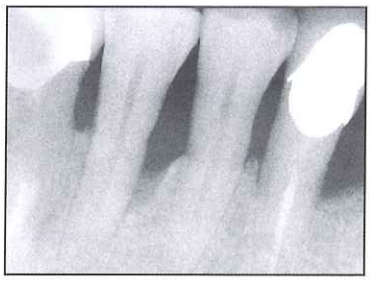

Figura 2a *Caso 1. Imágenes clínica y radiográfica de un absceso periodontal agudo en el segundo premolar mandibular con sangrado al sondaje (7 mm) asociado con una movilidad dentaria moderada y un deterioro de la función masticatoria.*

Figura 2b *Caso 1. No se usó ni instrumentación mecánica ni se administró anestesia local. Se colocó el material descontaminante (gel) en la zona intrasulcular vestibular con una jeringa y se dejó en la bolsa durante 30 segundos.*

Figura 2c *Caso 1. Durante unos minutos apareció una zona de deshidratación en el margen gingival.*

Figura 2d *Caso 1. La zona tratada estuvo sana al cabo de 16 días.*

Figura 2e *Caso 1. Después de 3 meses, el área tratada estaba sana y presentaba 2 mm de profundidad de bolsa.*

2b). El material se eliminó pasado 1 minuto irrigando minuciosamente con agua la zona tratada. El paciente describió una sensación punzante de unos segundos durante la inyección. Después de la remoción del material, tuvo lugar la deshidratación de la superficie gingival (figura 2c). No se recetaron antibióticos locales ni sistémicos.

Después de 4 días, el paciente informó de una mejoría y disminución de la inflamación y afirmó que el dolor había desaparecido por completo.

Después de 16 días, la zona tratada parecía sana, sin signos de inflamación marginal (figura 2d). Después de 3 meses se detectó una profundidad de bolsa de 2 mm (figura 2e). A continuación, el paciente se sometió a una terapia periodontal de apoyo (SPT).

Caso 2

Un hombre de 33 años fue remitido a consulta privada (GPP) por un absceso agudo, caracterizado por pus, inflamación, sangrado, dolor intenso y 15 mm de profundidad de sondaje en el segundo molar maxilar izquierdo. Se detectó una grave pérdida ósea localizada por radiografías periapicales (figura 3a). No se usó ninguna instrumentación ni se administró anestesia local. Se aplicó de inmediato una inyección intrasulcular de material descontaminante en la zona palatina interdental (figura 3b). El paciente informó de dolor de unos segundos durante la inyección. El material se eliminó después de 30 segundos mediante irrigación con agua abundante y se desarrolló una zona blanca deshidratada de tejidos superficiales. No se recetaron antibióticos sistémicos.

Figura 3a *Caso 2. Absceso periodontal agudo, pus, inflamación y sangrado al sondaje (15 mm) en el segundo molar maxilar izquierdo. La radiografía periapical revela una pérdida ósea grave.*

Figura 3b *Caso 2. No se utilizó instrumentación en la zona ni se administró anestesia local, e inmediatamente se realizó una colocación intrasulcular del material (gel) en la zona interdental palatina con una jeringa. No se recetaron antibióticos sistémicos.*

Figura 3c (izquierda) *Caso 2. Tras 8 días, la inflamación y el dolor habían desaparecido por completo y se observó una importante reducción de la profundidad de sondaje (5 mm).*

Figura 3d (derecha) *Caso 2. Después de 30 días, la zona tratada presentaba una reducción de la profundidad de bolsa (3 mm) y ausencia de sangrado al sondaje.*

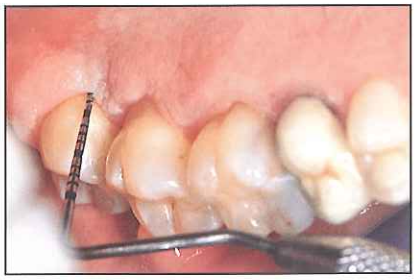

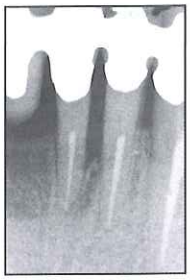

Figura 4a *Caso 3. Imágenes clínica y radiográfica de un absceso periodontal agudo en un incisivo central mandibular.*

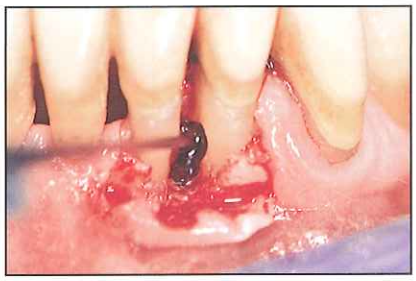

Figura 4b *Caso 3. Se realizó una cirugía de colgajo para tratar la bolsa profunda y se colocó el descontaminante de tejido (gel) sobre la superficie radicular expuesta.*

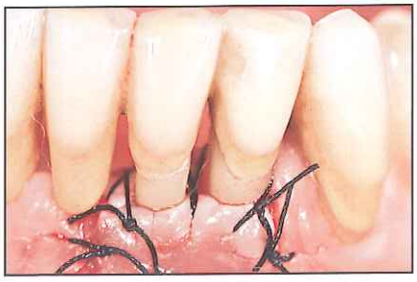

Figura 4c *Caso 3. El material fue eliminado después de 1 minuto y el colgajo se suturó.*

Figura 4d *Caso 3. La cicatrización después de 1 mes mostraba la completa eliminación del defecto.*

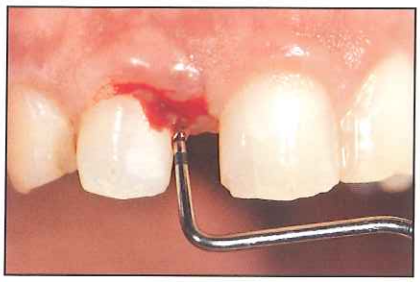

Figura 5a *Caso 4. Absceso periodontal en el incisivo lateral maxilar asociado a 13 mm de profundidad de bolsa.*

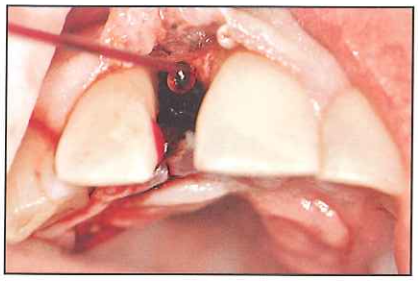

Figura 5b *Caso 4. Se realizó una cirugía de colgajo y se aplicó el descontaminante de tejido (gel) sobre la superficie radicular expuesta.*

Figura 5c *Caso 4. Se suturó el colgajo.*

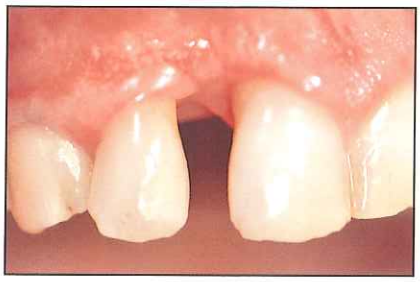

Figura 5d *Caso 4. Después de 14 días, el área tratada parecía sana.*

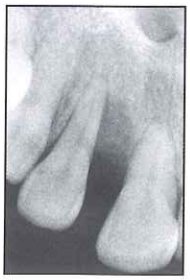

Figura 5e *Caso 4. Imágenes clínica y radiográfica después de 30 días en las que se muestra la zona tratada asociada con un surco superficial (2 mm) y la remineralización ósea inicial (radiografía).*

Después de 4 días, el paciente informó de la mejora de las condiciones, con disminución de la inflamación. El edema y el dolor casi habían desaparecido. Después de 8 días, la inflamación y el dolor habían desaparecido y se había producido una marcada reducción de la profundidad de sondaje a 5 mm (figura 3c). Después de 16 días, la zona tratada mostraba una mayor reducción de la profundidad de sondaje (3 mm) sin signos inflamatorios (figura 3d). El paciente fue sometido a un plan de tratamiento periodontal.

Caso 3

Un hombre de 56 años bajo tratamiento por periodontitis crónica, con revisiones cada 6 meses durante 11 años en una consulta privada (GPP) con buenos resultados. De repente, el paciente desarrolló un absceso periodontal agudo en un incisivo mandibular que le producía dolor e inflamación y una profundidad de sondaje de 6 mm. La radiografía periapical mostró un defecto infraóseo (figura 4a). El paciente fue sometido a un procedimiento quirúrgico para resolver el defecto infraóseo. Después de la anestesia local, se llevó a cabo una cirugía de colgajo para tratar la bolsa profunda y se aplicó gel descontaminante sobre la superficie radicular expuesta (figura 4b). Pasados 30 segundos, el material fue eliminado y se hizo un delicado alisado radicular con una cureta afilada. Luego se suturó el colgajo (figura 4c). Se llevó a cabo la remoción de las suturas después de 8 días. Pasados 30 días, se resolvió el defecto de profundidad, junto

Figura 6a *Caso 5. Absceso agudo con pus, dolor intenso, sangrado al sondaje y 12 mm de profundidad de bolsa en el canino maxilar izquierdo.*

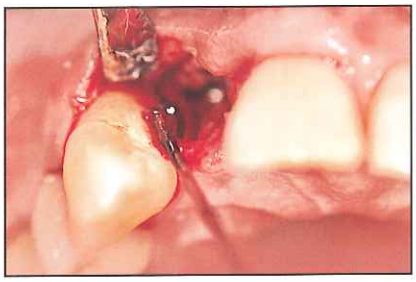

Figura 6b *Caso 5. Se realizó una cirugía de colgajo y se aplicó líquido descontaminante sobre la superficie radicular expuesta del canino.*

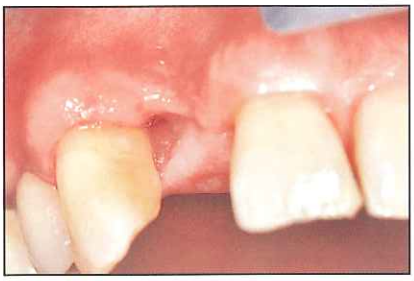

Figura 6c *Caso 5. La cicatrización de la zona tratada después de 20 días de administración del descontaminante oral, con una evidente contracción tisular.*

Tabla 1 Descripción de los casos clínicos tratados

Caso	PD_0 (mm)	BoP_0	Rec_0 (mm)	Dolor durante la administración del descontaminante (EAV)	PD_1 (mm)	BoP_1	Rec_1 (mm)	Duración de las molestias (D)
1	7 mm	+	2,5	4	2	-	4	2
2	15 mm	+	3	5	3	-	0	3
3	9 mm	+	1	Anestesia/ colgajo	1,5	-	5	3
4	13 mm	+	0	Anestesia/ colgajo	2	-	3	3
5	12 mm	+	1	Anestesia/ colgajo	4	-	4	3

PB = profundidad de bolsa; SaS = sangrado al sondaje; Rec = Recesión gingival; EAV = escala analógica visual.

con la recesión marginal y la disminución de la bolsa(figura 4d).

Caso 4

Una paciente de 30 años fue remitida a consulta privada (GPP) por un absceso agudo caracterizado por migración dentaria, pus, inflamación, dolor intenso, sangrado al sondaje y 13 mm de profundidad de bolsa en el segundo incisivo lateral maxilar. Se detectó una grave pérdida ósea mediante radiografías periapicales (figura 5a). Siguiendo un protocolo de terapia antiblástica para tratar un tumor cerebral, se programó que la paciente empezara una nueva fase de quimioterapia 3 días más tarde. Debido a que se le había aconsejado que no tomara antibióticos antes de la quimioterapia, se escogió un descontaminante de tejido bucal para tratar el absceso grave. Después de la anestesia local, se realizó una cirugía a colgajo para tratar la bolsa profunda y se administraron aproximadamente 0,5 ml de gel descontaminante sobre la superficie radicular expuesta del incisivo lateral (figura 5b). Pasados 30 segundos, se eliminó el material y se suturó el colgajo (figura 5c).

Después de 3 días, la paciente informó de que la situación había mejorado. La inflamación y el dolor habían desaparecido por completo. La mejoría le permitió iniciar el tratamiento antiblástico, habiendo evitado el uso de antibióticos. Durante el período de cicatrización no se usó instrumental mecánico y tras 14 días desapareció la infla-

mación (figura 5d). Después de 1 mes, la zona tratada parecía sana, con una profundidad de sondaje superficial (2 mm), y la radiografía periapical mostraba una regeneración ósea inicial (figura 5e). A continuación, el paciente se sometió a un plan de tratamiento combinado ortodóntico y periodontal.

Caso 5

Un mujer de 62 años fue remitida a consulta privada (GPP) para tratar un absceso agudo con pus, dolor intenso, sangrado al sondaje y 12 mm de profundidad de la bolsa en el canino maxilar izquierdo. Tras una radiografía periapical también se detectó una pérdida de masa ósea (figura 6a). La paciente era alérgica a los antibióticos, por lo que se seleccionó un descontaminante de tejido oral para tratar la lesión aguda. Tras la anestesia local, se realizó una cirugía a colgajo y se aplicó el líquido descontaminante sobre la superficie radicular expuesta del canino (figura 6b). Pasados 30 segundos, se eliminó el material y se suturó el colgajo.

Después de 7 días, la paciente informó de que la situación había mejorado. La inflamación y el dolor habían desaparecido por completo. Durante el periodo de cicatrización no se usó instrumental mecánico. Veinte días después de administrar el descontaminante, la zona tratada no mostraba signos de inflamación, sino una consistente retracción de tejido y una resolución completa del absceso periodontal, sin seguir ninguna terapia antibiótica local o sistémica (figura 6c). Después de 1 mes, la paciente fue sometida a un plan de tratamiento periodontal.

Evaluación de dolor y molestias

Se pidió a los pacientes, que habían recibido el material sin anestesia, que indicaran su grado de malestar en una escala del 0 (sin dolor) al 10 (muy doloroso). Contestaron que habían sentido un dolor moderado (puntuación de 4 a 6) (tabla 1). Además, también se pidió a los pacientes que indicaran el número de días en los que sufrieron molestias tras el día del tratamiento. Todos los pacientes reportaron que las molestias desaparecieron después de 2 a 3 días (tabla 1).

Discusión

Muchas enfermedades infecciosas, las cuales conllevan caries y periodontitis, están causadas por la placa bacteriana y no por gérmenes planctónicos.[1]

Es bien sabido cómo es de difícil que los antibióticos locales y sistémicos alcancen, reduzcan y erradiquen las bacterias debido a que la presencia del biofilm crea una película protectora a su alrededor. De hecho, se ha demostrado que los antisépticos son más eficaces si previamente se descompone el biofilm con dispositivos manuales o ultrasónicos.[10,11]

La investigación moderna ha pasado de atacar directamente a los microbios con antisépticos o antibióticos a destruir la estructura del biofilm y, en consecuencia, provocar la muerte de las bacterias que contiene. La rápida e inmediata deshidratación y coagulación del biofilm y la posterior muerte de las bacterias son consecuencia de las propiedades químicas del material sobre el que los grupos sulfúricos y sulfónicos, con su fuerte carga negativa, ejercen una fuerte atracción sobre la molécula de agua de la matriz del biofilm, que tiene una superficie de carga positiva debido a la presencia de átomos de hidrógeno. El ácido fosfórico se utiliza comúnmente como grabador para preparar la superficie dentaria para diversos procedimientos. En cuanto a seguridad odontológica, si HYBENX se utilizara de la misma forma sería un grabador muy ineficaz. Eliminaría el biofilm, pero no tiene suficiente acidez para preparar la superficie del esmalte de la misma manera que el ácido fosfórico.

El efecto antibacteriano y la seguridad de los descontaminantes orales se han documentado satisfactoriamente en el tratamiento de las aftas orales en las que la desnaturalización de la superficie ulcerosa llevó a la rápida curación de las lesiones aftosas, tal como se mostró en un estudio aleatorio.[9]

Sobre la base de este conocimiento, los presentes autores querían probar el material en casos de abscesos periodontales agudos. Las lesiones tratadas mediante este abordaje cicatrizaron sorprendentemente bien y de for-

ma rápida, tanto en los casos no quirúrgicos como en los quirúrgicos (donde el material se aplica directamente a las raíces expuestas). Las infecciones se resolvieron rápidamente y sin complicaciones en todos los casos, y se redujeron las bolsas asociadas con la recesión del tejido marginal. La marcada recesión residual del margen gingival tras el tratamiento tuvo lugar como consecuencia de la curación de los abscesos agudos asociados a una inflamación grave del tejido. Sin embargo, los pacientes no se quejaron de hipersensibilidad dentaria durante el período posterior.

También es importante señalar que no se administró anestesia local a los pacientes tratados sin cirugía de colgajo. El dolor momentáneo tras la introducción del material generalmente fue bien tolerado y desapareció por completo después de 2 a 3 días (tabla 1).

Sin embargo, el aspecto más importante de la aplicación local del material descontaminante para tratar la placa bacteriana es que no se usaron antibióticos sistémicos ni locales en ninguno de estos casos. Evitar el uso de antibióticos en el tratamiento de la periodontitis es un enorme paso adelante. Es ampliamente aceptado que el uso repetido e indiscriminado de antibióticos locales puede derivar en una resistencia antimicrobiana, que puede poner en riesgo la vida de los pacientes.[12]

En conclusión, la deshidratación del biofilm parece ser una técnica muy prometedora en el tratamiento de los abscesos periodontales agudos y evitar así el uso de antibióticos sistémicos o locales. Sin duda, merece que se lleven a cabo más estudios controlados y aleatorios para realizar una evaluación completa.

Agradecimientos

Los autores informan de que no ha habido ningún conflicto de intereses en relación con este estudio.

Bibliografía

1. Hall-Stoodley L, Costerton JW, Stoodley P. Bacterial biofilms: From the natural environment to infectious diseases. Nat Rev Microbiol 2004;2:95–108.
2. Conlan BP, Rowe SE, Lewis K. Persister cells in biofilm associated infections. In: Donelli G. (ed). Biofilm-Based Healthcare Associated Infections, Vol II. Cham, Switzerland: Springer, 2014:1–9.
3. Goodson JM. Pharmacokinetic principles controlling efficacy of oral therapy. J Dent Res 1989;68:1625–1632.
4. Goodson JM, Haffajee A, Socransky SS. Periodontal therapy by local delivery of tetracycline. J Clin Periodontol 1979; 6:83–92.
5. Tonetti MS, Cugini MA, Goodson JM. Zero-order delivery with periodontal placement of tetracycline loaded ethylene vinyl acetate fibres. J Periodontal Res 1990;25:243–249.
6. Tonetti MS, Pini-Prato G, Cortellini P. Principles and clinical applications of periodontal controlled drug delivery with tetracycline fibers. Int J Periodontics Restorative Dent 1994;14:421–435.
7. Costerton JW. USC Dental Oral Microbial Biofilm Disruption Assays. Contract Research. EPIEN Medical, Inc. 2007.
8. Basara M. HYBENX Oral Tissue Decontaminant Technical Dossier. Design History Section. EPIEN Medical. December, 2014.
9. Porter SR, Al-Johani K, Fedele S, Moles DR. Randomised controlled trial of the efficacy of HybenX in the symptomatic treatment of recurrent aphthous stomatitis. Oral Dis 2009;15:155–161.
10. Marsh PD, Bradshaw DJ. Dental plaque as a biofilm. J Ind Microbiol 1995;15: 169–175.
11. Anwar H, Strap JL, Costerton JW. Establishment of aging biofilms: Possible mechanism of bacterial resistance to antibiotic therapy. Antimicrob Agents Chemother 1992;36:1347–1351.
12. World Health Organization. Antimicrobial resistance: Global report on surveillance. 2014:1-257. http://www.who.int/drugresistance/documents/surveillancereport/en/. Accessed 8 December, 2014.